· 病例报告 ·

婴儿非髓内脊髓脂肪瘤一例

曹崇威　王松涛　王明磊　殷洪伟　张　超　张　荣

【摘要】 婴儿非髓内脊髓脂肪瘤是临床少见的神经系统疾病，长节段非髓内脊髓脂肪瘤更为少见。因患儿年幼和疾病本身的特点，手术难度大，术后脊柱稳定性难以保证。本文报道 1 例 11 月龄非髓内脊髓脂肪瘤患儿，其脂肪瘤范围自延髓至胸 1、胸 2 至胸 4，经手术切除脂肪瘤（肿瘤次全切除术＋脊神经粘连松解术＋椎管减压术），术后应用石膏床维持脊柱的稳定性。至患儿脊柱稳定性逐渐恢复并能正常生活，完全脱掉石膏床。通过分享该病例，旨在为临床医师诊治此类患儿提供一种可行的治疗方案（手术＋术后石膏床固定），对患儿预后有所帮助。

【关键词】 非髓内脊髓脂肪瘤；手术治疗；石膏床

【基金项目】 上海市普陀区人民医院院级科研项目（2023rmky04）

【引用本文】 **中文** 曹崇威，王松涛，王明磊，等. 婴儿非髓内脊髓脂肪瘤一例[J]. 上海医学，2025，48(3)：175-178.
英文 CAO C W，WANG S T，WANG M L，et al. Infantile nondysraphic spinal cord lipoma：a case report[J]. SMJ，2025，48(3)：175-178.

DOI：10.19842/j.cnki.issn.0253-9934.2025.03.007　　**中图分类号：** R651.2

1　临床资料　患儿男，11 月龄。因“出生后至今站立不稳”，于 2020 年 4 月 7 日于当地医院行 MRI 检查发现颈胸段椎管内占位性病变。为求进一步诊治，于 2020 年 4 月 15 日至同济大学附属普陀人民医院就诊，并收入院。患儿足月，顺产，其母亲孕期无特殊情况发生。入院查体：患儿生命体征平稳，四肢肌力弱，肌张力减退，双侧霍夫曼征均为阳性，双侧巴宾斯基征均为阳性。颈胸段 CT 检查示：颈胸椎生理曲度存在，各椎间隙未见明显狭窄或增宽；各椎体未见明显骨质异常，各椎间盘无明显突出征象，椎管扩张，斜坡至胸 1 水平椎管内可见脂肪密度影，CT 值为－120 HU，长度达 78 mm，胸 2 至胸 4 椎管内可见大片脂肪密度影，CT 值为－100 HU；后纵韧带、黄韧带无增厚，椎小关节未见明显异常；所观察到的软组织未见明显肿胀。颈胸段 MRI 检查示：延髓至胸 1 水平可见长椭圆形 T1WI 高信号、快速反转恢复（turbo inversion recovery magnitude，TIRM）低信号，大小约 82 mm×17 mm×21 mm；胸 2 至胸 4 椎体水平椎管内见 T1WI 高信号、T2WI 高信号、TIRM 低信号影，大小约 27 mm×12 mm×13 mm，相对应的脊髓受压变细，椎管扩张（图 1）；脊柱发育正常。初步诊断为延髓至胸 1、胸 2 至胸 4 椎体水平非髓内脊髓脂肪瘤，于 2020 年 5 月 13 日行全身麻醉下椎管内肿瘤次全切除术＋脊神经粘连松解术＋椎管减压术。

图 1　患儿术前 MRI 矢状面图像

石膏床的制作：将骨科石膏剪成 15 cm×5 cm 的条带，置入冷水中完全浸湿。因石膏产热，为避免烫伤，患儿身上着柔软贴身衣物，面颊垫棉垫。患儿于清醒状态下取仰卧位，将石膏条带铺于患儿上半身。石膏条带范围：头部至髂前上棘上方 2 cm 上，以保证髋关节活动；两侧至腋前线；面部空出（上至眉弓上方，下至下颌，两侧至面颊）。石

作者单位：200060　上海，同济大学附属普陀人民医院神经外科（曹崇威、王松涛、王明磊）；海军军医大学第一附属医院神经外科（殷洪伟）；复旦大学附属华山医院神经外科（张超、张荣）

通信作者：张荣，电子邮箱为 zhang_rong@msn.com

膏条带共铺 6 层,均涂抹均匀、平整,无皱褶,以减少空隙形成,10 min 后石膏床初步凝固,取下腹侧面石膏床,修剪并用绷带缠绕。患儿改俯卧位,因其清醒状态下不能配合,故行气管插管全身麻醉变换体位,颈部保持生理弯曲。再采用上述方法制作背侧头背部的石膏床,10 min 后待背侧面石膏床初步凝固,将其取下,剪除患儿身上衣物。

手术过程:患儿取俯卧位,头稍屈曲,以头夹固定。取后正中入路,咬除枕骨大孔部分骨质,使用铣刀切除颈 1 至胸 4 的棘突和椎板,剪开硬脊膜并将其悬吊,见颈 1 至胸 1、胸 2 至胸 4 脊髓后方表面有黄色肿瘤组织附着,质地韧,与脊神经粘连明显。于显微镜下使用超声外科吸引器(cavitron ultrasonic surgical aspirator,CUSA)逐步切除肿瘤组织,见双侧脊神经明显被肿瘤推挤变形,脊神经张力高,予以切除该处脂肪瘤,游离并松解脊神经,恢复其至松弛状态,于脊髓背侧面见肿瘤起源于脊髓后正中沟处,肿瘤深部与脊髓粘连紧密,故未强行将其切除。向上剪开硬脊膜至枕大孔区,将延髓背侧的肿瘤组织次全切除。仔细检查手术区域,止血彻底后,以人工脑膜严密缝合,放置硬脊膜外负压引流管,关闭切口。将术中切除的肿瘤组织送病理学检查。

患儿术后入神经重症监护病房(neuroscience intensive care unit,NICU)监护,予石膏床固定制动(图 2、3),石膏床需维持适宜的松紧度,避免发生呼吸困难;受压部位以压疮帖覆盖,预防皮肤受压损伤。每 3 天换药 1 次,术后 2 周伤口愈合良好予以拆线。

图 2 患儿石膏床正面

图 3 患儿石膏床侧面

术后第 21 天复查 MRI 示:肿瘤次全切除术后,脊髓受压解除(图 4)。术后 1 个月患儿恢复良好,顺利出院。出院后可根据患儿的生长情况重新定制石膏床或固定装置。

图 4 患儿术后 MRI 矢状面图像

术后病理诊断:基底下脂肪瘤(软脊膜下脂肪瘤),范围为延髓至胸 1、胸 2 至胸 4。免疫组织化学检查结果:单克隆抗体 D2-40、平滑肌肌动蛋白(SMA)、细胞周期依赖性激酶 4(CDK4)、鼠双分钟 2 同源物(MDM2)、Ki-67 抗原和上皮膜抗原(EMA)均为阴性;CD34 抗原(−/+),神经纤维蛋白(NF)神经元阳性,S-100 钙结合蛋白阳性。H-E 染色显示:细胞质透亮的成熟脂肪细胞呈片状排列,细胞核被挤至一侧,核小且深染,无异型性,间质内小血管散在分布,血管周围可见少量炎症细胞浸润(图 5)。

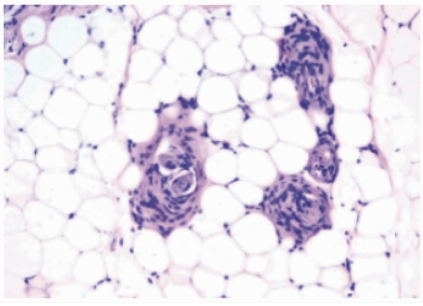

图 5 肿瘤组织病理学检查结果(H-E 染色,×20)

术后第 3 个月开始，患儿平躺于床上，不佩戴石膏床时头部活动有力，可稳定抬头，遂开始尝试减少石膏床佩戴时间；术后 4 个月，在 2 人严密看护下，患儿佩戴石膏床站立并可被搀扶着行走；术后 5 个月，患儿下肢可支撑身体，遂锻炼其不佩戴石膏床站立、行走；术后 8 个月，患儿不佩戴石膏床，于无人搀扶下行走；术后 10 个月，患儿自由活动良好，完全脱掉石膏床。术后 2 年患儿活动自如。2022 年 3 月 22 日复查颈胸端 CT 示，颈 1 至胸 4 椎板和棘突骨质部分缺如，颈椎轻度侧弯（图 6）。嘱其家长带其至骨科随访。

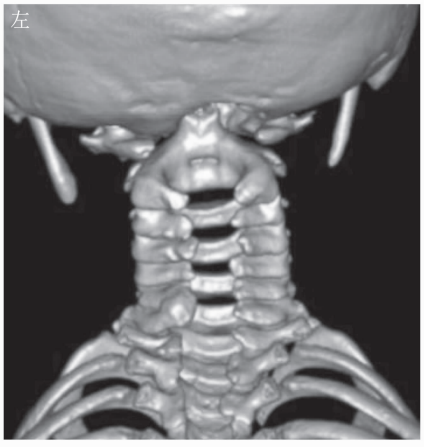

图 6 术后颈椎 CT 背侧正位片示颈椎轻度侧弯

2 讨　　论 非髓内脊髓脂肪瘤是临床少见的脊髓良性肿瘤，在所有脊髓肿瘤中的占比＜1%[1]，胸段是其常见的好发部位，可能与胸段椎管灌注低有关。儿童发生的非发育异常性脊髓脂肪瘤更为罕见，仅见少数病例报道[2]。婴儿非髓内脊髓脂肪瘤的诊断和手术切除困难。对于有症状的非髓内脊髓脂肪瘤患儿，手术是首选治疗方式，但手术风险高，术后仍有大部分患儿症状难以改善，且可能发生神经功能障碍[3]。综合国内外治疗经验，手术应以肿瘤次全切除，减少肿瘤负荷，解除肿瘤对脊髓压迫为目的。本例 11 月龄非髓内脊髓脂肪瘤患儿（病变范围为延髓至胸 1、胸 2 至胸 4），病灶起源于软脊膜下伴有外生性成分和颅内延伸。以下总结其临床、影像特点，以及手术治疗情况。

非髓内脊髓脂肪瘤的解剖学分型主要为基底下脂肪瘤（软脊膜下脂肪瘤）和圆锥部脂肪瘤（髓圆锥脂肪瘤和终丝脂肪瘤）两种[4]。①基底下脂肪瘤（软脊膜下脂肪瘤）：瘤体有完整的髓囊，髓囊位于中线，肿瘤大小不一，有的呈多灶性（病灶之间不连续，部分相隔较远）。其好发于胸段和颈胸段脊髓，无明显脊髓空洞等表现，无脊柱发育畸形。首发症状多为肿瘤占位效应产生的症状，如疼痛（局部疼痛、放射性疼痛）、感觉障碍（麻木和刺痛、感觉减退或丧失）、运动障碍（肌力减退、肌肉萎缩、反射异常）等。本例患儿的首发症状为肢体的肌力降低。②圆锥部脂肪瘤（髓圆锥脂肪瘤和终丝脂肪瘤）：常伴有脊髓栓系等情况，病变与脊髓、脊神经等组织粘连不清有关，常伴有椎管发育异常，如脊柱裂、皮下脂肪垫等情况[5]。主要临床表现为下肢周围神经病变，如肌张力增高、痉挛性肌力下降，部分患者出现足踝畸形；括约肌功能障碍、骶尾部疼痛亦为常见症状。此类肿瘤通常为错构瘤，其内有脂肪细胞，当儿童身体发育或成人发胖时，脂肪细胞变大膨胀，肿瘤相应增大。脊髓 X 线摄片显示，延髓和颈、胸段脊髓脂肪瘤受累节段椎管的直径增大。脊髓 CT 显示，延髓和颈、胸段脊髓脂肪瘤呈低密度影，CT 值为－100 HU 左右。脊髓 MRI 显示，在 T1WI、T2WI 和质子加权图像上延髓和颈、胸段脊髓脂肪瘤均呈高信号，肿瘤界限尚清楚，无囊变，无继发脊髓空洞。目前临床上 MRI 常用的脂肪抑制技术为 TIRM，其为反转恢复抑脂序列，基于弛豫时间的长短，确定脂肪组织的“零点值”T1，再此基础之上施加 1 个 90° 射频脉冲，抑制其横向磁化的产生，同时水的自旋纵向磁化矢量仍存在，故脂肪组织信号不产生，而水的信号相对增强。德国西门子公司研发的频谱变细反转恢复（spectral presaturation attenuated inversion recovery，SPAIR）序列也是脂肪抑制技术，其采用 180° 反转、绝热脉冲；相较于普通的射频脉冲，其优势为激发容积内的均匀度更好，故对脂肪的抑制效果更优且均匀，目前 SPAIR 技术多应用于胸、腹部 MRI 检查。本例患儿符合基底下脂肪瘤的特点：①病变位于颈胸段；②大小不一，呈多灶性；③肌力降低起病；④病变相对应的椎管直径扩大；⑤T1WI、T2WI 呈高信号等。虽然脊髓脂肪瘤的质地较坚韧，与脊髓组织边界不清，分离困难，是手术切除的难点，但是次全切除肿瘤可以解除脊髓和脊神经压迫，术后患者的神经功能可得以改善[6]。术中超声检查、运动诱发电位和体感诱发电位可有助于切除非髓内脊髓脂肪瘤[7]。本例患儿的肿瘤深部与脊髓粘连紧密，为防止肿瘤全切除造成脊髓损伤而发生呼吸障碍、肢体瘫

痪等，改行肿瘤次全切除解除脊髓和脊神经的压迫，术后复查 MRI 显示脊髓受压解除。

总结本例患儿的治疗难点：①11 月龄婴儿，麻醉风险高；病变累及延髓、颈 1 至颈 4，极易影响呼吸中枢；全身血容量不足 1 000 mL，术中少量出血即可导致失血性休克，手术创伤大，故手术的风险极大[8]。②患儿症状明显，肌力弱，站立困难，随其生长和发育，病变逐渐增大进而对脑干和脊髓的压迫加重，严重时可能会出现呼吸困难、心律失常、肢体瘫痪等[9]。此外，头颈部的大幅度屈曲、过伸等活动和剧烈的撞击等创伤，亦可能导致患者突发截瘫或死亡。手术时间难以向后推迟。③患儿病变节段长，累及延髓至胸 1、胸 2 至胸 4 节段，手术若采用全椎板入路，术后患者脊柱稳定性破坏明显，且易造成脊柱畸形[10]。本例患儿采用石膏床来维持其术后脊柱的稳定性。

石膏床在临床上的应用已逐渐减少，有报道将其应用于小儿脊柱侧弯的矫形治疗[11]。石膏床存在以下缺点：①需要长期佩戴，相对于内固定，患者需负重，行动不便；②质地硬，患者皮肤长期受压，易发生压伤，需要垫入纱布等软物，加强护理；③相较于椎弓根钉固定术等固定方式，患者佩戴石膏床后，整体活动受限。过早拆除石膏床亦可能导致脊柱畸形。然而，石膏床亦有其优点：①制作简便、快捷；②费用较使用其他外部支具（如颈托、胸腰支具等）固定低，可减轻患者的经济负担；③石膏床表面缝合柔软有弹性布料（如弹力袜等材质），随着患儿的生长发育，可有效减少皱褶等情况，使用各种布料包裹石膏床，确保石膏床表面平整，减少患者皮肤压伤的发生。可随时制作新的石膏床，以适应患儿需要。本例患儿难以应用内固定技术和外固定支具维持其脊柱稳定性，结合其实际情况，遂请同济大学附属第十人民医院骨科同道为其制作石膏床，便于术后护理和患儿早期进行四肢功能锻炼及康复治疗。

综上，婴儿非髓内脊髓脂肪瘤为罕见疾病，手术切除病变为其主要治疗方式，对于部分限期手术的婴幼儿，肿瘤次全切除术＋脊神经粘连松解术＋椎管减压术，术后石膏床固定是临床可行的治疗方案。

利益冲突 所有作者均声明不存在利益冲突

参 考 文 献

[1] MEHER S K, TRIPATHY L N, JAIN H, et al. Nondysraphic cervicomedullary intramedullary lipoma[J]. J Craniovertebr Junction Spine, 2017, 8(3): 271-274. DOI: 10.4103/jcvjs.JCVJS_130_16.

[2] GRASSO G, KIM S H, TORREGROSSA F. In reply to the letter to the editor regarding "nondysraphic intramedullary lipoma of the cervical spine: a systematic review of management strategies and outcomes" [J]. World Neurosurgery, 2023: 175. DOI: 10.1016/j.wneu.2023.02.131.

[3] WYKES V, DESAI D, THOMPSON D N. Asymptomatic lumbosacral lipomas: a natural history study[J]. Childs Nerv Syst, 2012, 28(10): 1731-1739. DOI: 10.1007/s00381-012-1775-z.

[4] FINN M A, WALKER M L. Spinal lipomas: clinical spectrum, embryology, and treatment [J]. Neurosurg Focus, 2007, 23(2): E10. DOI: 10.3171/FOC-07/08/E10.

[5] HU S, HU C H, HU X Y, et al. MRI features of spinal epidural angiolipomas[J]. Korean J Radiol, 2013, 14(5): 810-817. DOI: 10.3348/kjr.2013.14.5.810.

[6] ROOHOLLAHI F, SHARIFI V, ABOUSAEIDI S R, et al. Adult nondysraphic cervicomedullary intramedullary lipoma: a case report and literature review[J/OL]. Clin Case Rep, 2023, 11(4): e7239[2024-08-01]. https://doi.org/10.1002/ccr3.7239.

[7] SEVERINO R, SEVERINO P. Cervical intramedullary spinal cord lipoma[J]. Surg Neurol Int, 2017, 8: 255. DOI: 10.4103/sni.sni_257_17.

[8] MUHEREMU A, SUN Y. Atypical symptoms in patients with cervical spondylosis might be the result of stimulation on the dura mater and spinal cord[J]. Med Hypotheses, 2016, 91: 44-46. DOI: 10.1016/j.mehy.2016.04.006.

[9] CHANG S H, PARK Y G, KIM D H, et al. Monitoring of motor and somatosensory evoked potentials during spine surgery: intraoperative changes and postoperative outcomes [J]. Ann Rehabil Med, 2016, 40(3): 470-480. DOI: 10.5535/arm.2016.40.3.470.

[10] PARK Y J, KIM S K, SEO H Y. Ligament-saving laminoplasty for intraspinal tumor excision: a technical note [J]. World Neurosurg, 2019, 128: 438-443. DOI: 10.1016/j.wneu.2019.05.076.

[11] 郭旭朝，孟钊，王飞，等. 石膏矫形治疗幼儿特发性脊柱侧弯的临床研究[J]. 临床小儿外科杂志，2020，19(2)：130-134. DOI：10.3969/j.issn.1671-6353.2020.02.008.

（收稿日期：2024-08-01）

（本文编辑：陈蔚）