

基于多相位水平集的超声左心室分割方法

吴轲**, 杨玲*

成都信息工程大学电子工程学院, 四川 成都 610200

摘要 通过三相水平集方法将心脏不同回声强度的区域分割成独立的部分;采用二值图像处理方法提取出心室壁区域,并去除噪声,连通心肌壁区域;最后通过曲线拟合方法对左心室内轮廓进行拟合,分割成光滑闭合的分割曲线。将算法分割结果与医生手动分割结果进行比对后可知,三相水平集方法能够定性地对左心室进行分割。分别采用基于相对差异度(RDD)、相对重叠度(ROD)和 Dice 系数对三相水平集方法的结果进行评估,其中 RDD 值为 0.051, ROD, Dice 参数值均接近 0.900,说明这三个参数能够定量分析左心室的分割结果。分析表明,算法对心脏心室壁区域有较好分割效果的同时,对心脏腔内噪声不敏感,多种曲线拟合方法对左心室内轮廓拟合效果较好。

关键词 图像识别; 左心室分割; 多相位水平集; 二值图像处理; 曲线拟合

中图分类号 TP391.4

文献标识码 A

doi: 10.3788/LOP56.161014

Ultrasound Left Ventricular Segmentation Method Based on Multi-Phase Level Set

Wu Ke**, Yang Ling*

College of Electronic Engineering, Chengdu University of Information Technology, Chengdu, Sichuan 610200, China

Abstract This study proposes an ultrasound left ventricular segmentation method. First, the region of the heart with a different echo intensity is divided into independent parts by the three-phase Level Set method. Second, the ventricular wall region is extracted by the binary processing method, and the noise and myocardial wall area are removed and connected, respectively. Third, the left ventricle contour is fitted by the curve fitting method and segmented into a smooth closed segmentation curve. The segmentation results of the proposed algorithm are compared with the doctor's manual segmentation results. The left ventricle is qualitatively segmented. The results are evaluated using three image segmentation evaluation methods, namely, the relative difference degree (RDD), relative overlap degree (ROD), and Dice parameters. The RDD value is 0.051, while the ROD and Dice parameter values are both close to 0.900. The left ventricular segmentation results are quantitatively analyzed. The analysis shows that the algorithm has a good segmentation effect on the heart ventricular wall area, and it is not sensitive to intracardiac noise. A variety of curve fitting methods have a good effect on the left ventricular contour.

Key words image processing; left ventricle segmentation; multi-phase level set; binary image processing; curve fitting

OCIS codes 100.3008; 100.2000; 170.3880; 110.7170

1 引言

随着现代计算机技术和成像技术的快速发展,超声成像在医学上有了越来越广泛的应用。该技术以超声波脉冲作为信息的载体,通过接收人体组织反射的回波来获取组织的内部结构图。超声诊断具有对人体无害、诊断成本低的特点,相对于传统 CT

(computed tomography)、MRI (magnetic resonance imaging) 影像诊断方式具有很大的优势。超声图像左心室分割即在超声心脏图像的基础之上,通过自动或半自动的方法对超声左心室区域进行分割,临床上通常用 Simpson 圆盘法求解分割出左心室内轮廓心室容积,再求出心脏收缩末期及舒张末期的容积后即可对心脏射血分数进行定量计算,从而对心脏的健康

收稿日期: 2019-02-28; 修回日期: 2019-03-16; 录用日期: 2019-03-27

* E-mail: cimyang@cuit.edu.cn; ** E-mail: wukeyap@163.com

状态进行评估。本文通过图像处理方法对左心室内轮廓进行分割,然后对结果的准确性进行评估。

近年来,超声左心室分割得到了广泛的研究,文献[1-6]中结合 B 样条活动表面框架,通过形状先验信息对左心室进行精确分割,这种分割方法对自动初始化的左心室位置和方向信息的准确性要求较高。Guo 等^[7]使用活动外观模型(AAM)框架方法,将稀疏表示、全局约束和局部细化算法策略集成到 AAM 框架中,算法的效率和稳健性较好,然而在粗分辨率或是局部图像模糊的情况下,会导致平均梯度值不准确,进而影响轮廓线的分割位置。Schneider 等^[8]将分割方法应用到超声左心室二尖瓣的分割中。文献[9-13]中通过深度神经网络方法对心脏收缩和舒张末期的轮廓进行分割,这种方法是左心室分割研究的另一热点,在提高结果准确性的同时,需要训练大量数据。目前研究人员提出的方法在超声左心室分割过程中遇到的难点主要体现在以下几个方面:1)超声图像低信噪比特性^[14-15]带来的影响,左心室图像中大量的噪声特别是腔内区域的噪声削弱了有效信息在分割过程的贡献,这对算法的去噪效果提出了考验;2)心脏持续跳动以及心脏与周围器官的超声回波有着较高相似度,使得左心室内轮廓边界模糊,导致算法在分割过程中难以准确定位到轮廓边界;3)由于个体差异性,分割区域形状的不规则对分割方法的稳健性提出了较高要求。

本文提出了一种半自动左心室分割方法,首先使用三相水平集(three-phase Level Set)方法对心脏图像进行分割,把心脏图像中具有不同回波强度的区域筛选出来;然后使用二值图像下的图像处理方法对图像中左心室壁的断开区域进行连接,对空洞区域进行填充的同时去除左心室腔内噪点;最后通过样条曲线对左心室内轮廓进行拟合。该方法对心脏图像中心室内的噪点滤除效果较好,并且在心室壁模糊情况下的稳健性较高。

2 本文方法

2.1 多相位水平集分割方法

水平集(Level Set)是在活动轮廓模型(Active Contour Model)基础上提出来的,该方法在图像处理领域应用广泛^[16]。多相位水平集方法在 Level Set 方法基础上作了改进^[17],依据图像本身的灰度信息及边缘强度信息把图像分割成多个不同属性的小区域,核心思想是用水平集函数 Φ 表示每个分割区域的能量函数,分割区域表示为 $\Omega_1, \Omega_2, \dots, \Omega_n$ (n

为分割区域的个数),这些区域的能量函数都包含隶属函数 $M_i(\phi)$ (i 为对应的隶属函数标号)。以二相 Level Set 为例, $M_1(\phi) = H(\phi)$ 和 $M_2(\phi) = 1 - H(\phi)$ 分别表示 Ω_1 和 Ω_2 的隶属函数, H 为 Heaviside 函数,这些隶属函数构成的能量函数通过不断的迭代演化达到最终的分割效果。能量函数 ϵ 可表示为

$$\epsilon(\phi, c, b) = \int \left\{ \sum_{i=1}^n \kappa(y-x) | I(x) - b(y)c_i |^2 M_i[\phi(x)] \right\} dx dy, \quad (1)$$

式中: $I(x)$ 为灰度图像函数; $\kappa(y-x)$ 是一个窗口函数; b 为偏置场,表示灰度不均匀的参量; c_i 为常量数组,这个能量函数表示数据项,其与加权长度项能量函数 $L(\Phi)$ 、加权面积项能量函数 $R(\Phi)$ 共同组成水平集方程,即

$$F(\Phi, c, b) = \epsilon(\Phi, c, b) + \alpha L(\Phi) + \beta R(\Phi), \quad (2)$$

其中函数 $F(\phi, c, b)$ 通过迭代来使能量值最小,达到分割效果, α 为加权长度项能量函数系数, β 为加权面积项能量函数系数。

多相位水平集对不均匀强度的图像有良好的分割效果,具体相位的选择取决于图像本身的属性。对于超声左心室图像,心室壁、乳头肌的不同回声强度再加上噪声的影响使图像大致分成三个灰度:黑色的无回波强度区、白色的心肌壁区和灰色的乳头肌及噪声区,如图 1(a)所示。选取不同的相位使其分割结果不同,在相位 $n=2$ 的情况下,强回声灰度的心室壁区域与弱回声灰度的噪声、乳头肌区域难以分割开来,为下一步二值图像处理过程带来很大干扰,导致结果不准确;在 $n>3$ 的情况下,分割结果对左心室图像不同灰度强度区域的分割结果更细化,然而这是以牺牲运算速度为代价的,难以满足临床应用中时效性的要求。在综合考虑分割准确性和时间复杂度的基础上,本文采用三相水平集方法,使用两个水平集函数 ϕ_1 和 ϕ_2 来表示三个隶属函数,分别为 $M_1(\phi_1, \phi_2) = H(\phi_1)H(\phi_2)$, $M_2(\phi_1, \phi_2) = H(\phi_1)[1 - H(\phi_2)]$, $M_3(\phi_1, \phi_2) = 1 - H(\phi_1)$ 。

2.2 二值图像处理

超声心脏图像的信噪比低,这使得三相水平集分割后的结果中,同一属性的区域仍包含许多噪声,例如在左心室腔内出现的部分即视为噪声。二值图像用于去除这些噪点,同时对左心室心肌壁断开区域及空洞区域分别进行连通与填充,为下一步线性拟合做准备。

在二值处理前首先提取出心肌壁区域所属的白色部分,如图 1(b),可以看出三相水平集已经分

割出了左心室壁部分且分割边界较为清晰,同时也将腔内部分与心肌壁回波强度相近的噪声分割出来。为了去除这些噪声,首先在心脏腔内建立抛物线模型,如图 1(c);然后将抛物线内所有白色部分噪点去除。由于心室壁处于连通状态,心肌壁相通的白色区域像素点个数比较多,再将图像中独立的像素点少的白色噪点去除。在建立抛物线之前,先对整幅图像进行开闭运算,避免在后面去除独立小噪声区域的同时丢失心室壁的有效区域,从而在

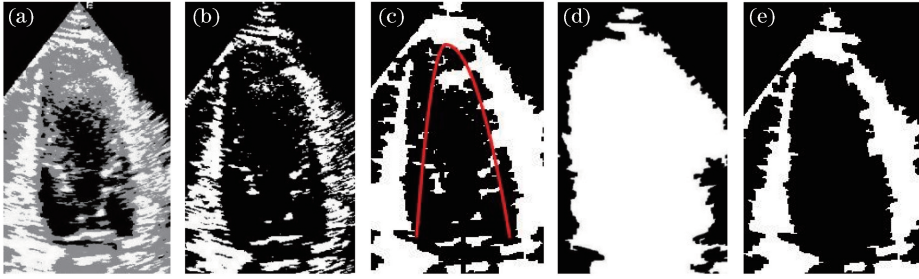


图 1 二值图像处理过程。(a)三相水平集分割结果;(b)取出(a)图中白色部分结果;(c)抛物线模型;(d)左心室全填充图;(e)二值图像处理结果

Fig. 1 Result of binary image processing. (a) Segmentation result of three-phase Level Set; (b) take out results of white part of Fig. 1(a); (c) parabolic model; (d) left ventricular full filling image; (e) result of binary image processing

2.3 曲线拟合

在使用圆盘法求左心室体积之前,先要用曲线把左心室内轮廓描绘出来,这里的曲线必须满足两个条件:1)曲线必须是连续闭合状态;2)曲线在各处的变化较为平滑,不应该出现局部“凸出”或“凹陷”的情况。本文结合最小二乘法及三次样条插值法对左心室轮廓进行拟合,内轮廓被分成 4 段,其中:左右两壁区域采用最小二乘法进行拟合;左心室顶部采用三次样条插值方法进行拟合;左心室底部为左右两底点连接成的一条直线,由于左心室与左心房中间为连通区域,故用一条直线将两者隔开,该分隔方式符合临床左心室模型。

最小二乘法通过最小化误差的平方和匹配数据的最佳函数求得未知的数据,并使得这些数据与实际数据之间误差的平方和最小。其基本公式为

$$\sum_{t=1}^q X_{st} \gamma_t = y_s, s = 1, 2, 3, \dots, p, \quad (3)$$

式中: p 和 q 分别代表等式和未知数的个数; γ 为未知数。在图像中,对于点的拟合场景,最小二乘法的优势是曲线拟合结果受个别异常点的影响比较小,但是其拟合曲线不一定会过这一系列点的首尾两个点,这使得使用多条曲线拟合左心室内轮廓时多条曲线会出现不衔接的情况,而三次样条插值法却刚好与最小二乘法互补,其拟合曲线经过首尾两个点,

去噪的同时保留图像有效区域的细节。这里的抛物线模型通过手动选取的三个点来确定,其中顶点为左心室内轮廓的顶点;两个底点分别为二尖瓣膜与左心室内轮廓的交点。在图像填充的过程中,左心室内轮廓图像有时会因为心脏收缩期而处于完全闭合状态,使得左心室被完全填充,本文通过在抛物线中心与图像扇形区域外设置一条空隙通道来避免心室被完全填充。本文算法解决了图 1(d)中左心室全填充的问题,其结果如图 1(e)所示。

把多条利用最小二乘拟合的曲线衔接起来,形成一个闭合的内轮廓曲线。本文方法取心室两壁到心室顶的轮廓中曲率较大的两个点,在这两个点以上和以下部分分别采用三次样条插值和最小二乘法进行拟合,以保证最终曲线的连续性。三次样条插值方法的主要思想是:给定一些在区间 $[u, v]$ 的数据点 $\{x_1, x_2, \dots, x_r\}$,对应值 $\{y_1, y_2, \dots, y_r\}$,求出函数在每两个点的区间内的表达式的值,其表达式为

$$S(x) = a_1 x^3 + a_2 x^2 + a_3 x + a_4, \quad (4)$$

式中: a_1, a_2, a_3, a_4 为系数,每个区间在交点处连续,其一阶导、二阶导在交点处均连续。通过数学方法把 $S(x)$ 值求出即可。

本文算法可以用流程图 2 来表示,首先对原图像进行高斯平滑,然后通过三相水平集方法分割出左心室的心室壁部分,再在此基础上去除心室腔内图像区域的噪声,连通心室壁等,最后结合不同的线性拟合方法分割出左心室内轮廓。

3 实验结果与分析

3.1 实验数据集

本文使用的数据来自 10 个心脏四腔长轴切面视频和 10 个心脏二腔长轴切面视频,每个视频都包含数个心脏运动周期,在每个视频中手动选取 1 对心脏收缩末期图像和 1 对心脏舒张末期图像,共 40

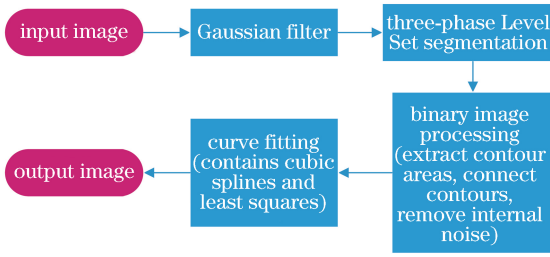


图2 算法流程图

Fig. 2 Flow chart of algorithm

幅图像,每幅图像尺寸为 1280×960 , 视频帧率为 52 frame/s。选取的视频均来自于 EDAN AX8 型号机器,视频包含不同人的心脏采集信息,在实际处理时,已对每幅位于图像边缘的机器品牌图案及图像参数信息进行剪裁。

3.2 实验结果的评价函数

本文采用三种常用的超声图像分割结果的评价函数对结果的准确性进行定量分析,这三种函数分别为相对差异度(relative difference degree,符号记为 RDD)、相对重叠度(relative overlap degree,符号记为 ROD)和 Dice 系数。RDD 表示分割结果与实际目标的差异程度,其公式定义为

$$R_{DD} = \frac{|o_T - o_S|}{|o_T|} \times 100\%, \quad (5)$$

式中: o_T 为实际目标; o_S 为分割结果。ROD 表示分割结果与实际目标的相对重叠程度,其公式定义为

$$R_{OD} =$$

$$\min\left\{\frac{|o_T \cap o_S|}{|o_T|}, \frac{|o_T \cap o_S|}{|o_S|}\right\} \times 100\%, \quad (6)$$

式中: \cap 为交集符号。Dice 系数也用来表示分割结果与实际目标的相对重叠程度,其公式定义为

$$D_{ice} = \frac{|o_T \cap o_S|}{|o_T| + |o_S|} \times 2. \quad (7)$$

3.3 实验结果及分析

3.3.1 定性评价

选取传统水平集方法与本文方法进行对比。图 3 给出不同算法分割出的结果与医生手动分割的结果,为便于观察,图中所有心脏图像均截取其左心室部分。

从两个角度来进行定性分析:1)不同噪声情况下的分割结果,图 3(a)、(b)、(c)与(d)、(e)、(f)分别为两组不同噪声情况下的图像分割结果,其中,后一组噪声大于前者,通过对比(b)、(c)与(e)、(f)可以看出,即使在增大图像噪声的情况下,本文算法分割结果在轮廓形状及大小上依然能够接近于医生手动

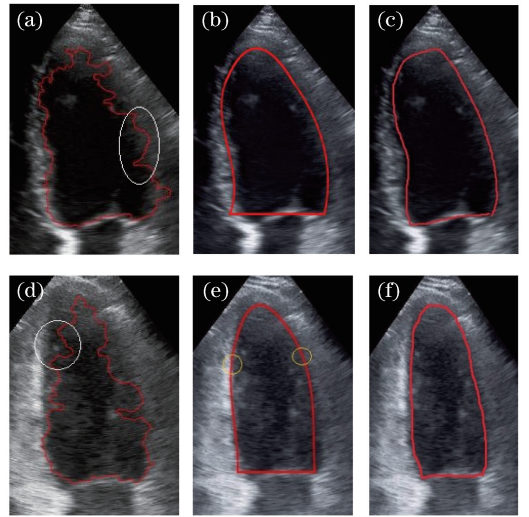


图3 不同算法的分割结果与医生手动分割结果对比。(a)低噪声图像的传统水平集方法分割结果;(b)低噪声图像的本文方法分割结果;(c)低噪声图像的医生手动分割结果;(d)高噪声图像的传统水平集方法分割结果;(e)高噪声图像的本文方法分割结果;(f)高噪声图像的医生手动分割结果

Fig. 3 Comparison of segmentation results of different algorithms with doctor's manual segmentation results. (a) Segmentation result of traditional Level Set method for low noise image; (b) segmentation result of proposed method for low noise image; (c) doctor's manual segmentation result for low noise image; (d) segmentation result of traditional Level Set method for high noise image; (e) segmentation result of proposed method for high noise image; (f) doctor's manual segmentation result for high noise image

的分割效果;2)不同算法之间的对比,传统算法出现了过分割和未分割到内轮廓边界的问题,如图 3 中(a)、(d)中白色圈内所示,而本文算法通过二值图下的内部去噪和线性拟合解决了该问题,如图 3(b)、(e)所示,在分割曲线的平滑性上优于传统水平集算法,提高了分割准确性,为心脏相关参数的进一步测量提供了良好的基础。

3.3.2 定量评价

图 4 为心脏左心室长轴分割过程中的结果,超声心脏图像灰阶信息可以分为三个部分:第一部分为非探头扫射区域及心脏腔内的区域,如图 4(b)中黑色区域所示,此区域为非探头扫射区域,也即图中扇形外的区域,心脏腔内区域因为没有心室壁反射,所以没有回声反射或强度比较小;第二部分为心脏

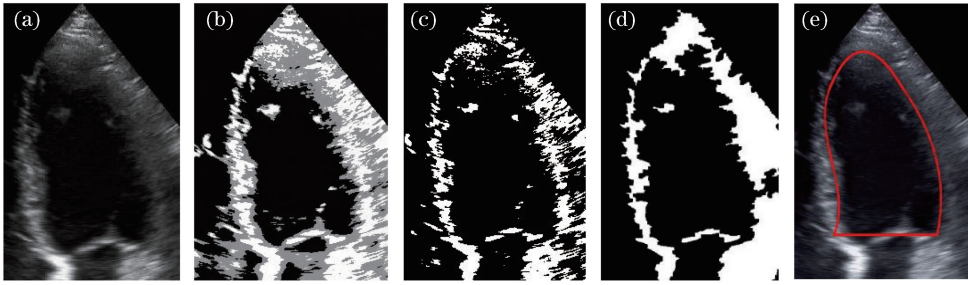


图4 左心室分割过程的结果。(a)原图;(b)三相水平集分割;(c)二值化;(d)二值图像后续处理;(e)分割结果

Fig. 4 Results of left ventricular segmentation. (a) Original image; (b) three-phase Level Set segmentation; (c) binarization; (d) binary image subsequent processing; (e) segmentation result

器官室壁区域,这一部分的回声比较强,如图4(b)中白色区域所示;第三部分为心脏乳头肌及图像噪声区域,这一部分的回声强度相较心脏肌壁较小,如图4(b)中灰色区域所示,三相水平集通过对不同区域构建能量函数把这三部分分割出来,并且其心室壁区域的分割结果对图像中心脏腔内区域的噪声不敏感。在分割后期的曲线拟合上,本文结合最小二乘法与三次样条两种方法,既保证了结果的准确性,又使得曲线的平滑性较好,便于后期测量相关的心脏运动参数。

文献[18]中基于 Snake 模型进行改进,对超声左心室短轴图像进行分割,使用 RDD、ROD 参数对分割结果进行评价;文献[1]中基于 B 样条先验模型分割超声左心室长轴图像,通过 Dice 系数对结果进行评价,取得了较好的分割结果。但需要注意的是,由于缺乏公开可用的数据库,迄今为止使用这些方法对大量数据处理后所求得的均值结果难以实现公平比较,但其评价参数的结果值可以作为参考。本文列出了 40 幅图像在两种方法下分割结果的 RDD、ROD 和 Dice 系数,如表 1 所示,结果均是对所有图像分割结果取得的平均值。

表 1 不同评价参数结果

Table 1 Results of different evaluation parameter

Algorithm	Average precision /%		
	R_{DD}	R_{OD}	D_{ice}
Three-phase Level Set	0.051 ± 0.021	0.883 ± 0.045	0.897 ± 0.040
Level Set	0.108 ± 0.071	0.793 ± 0.085	0.821 ± 0.079

从表 1 中可以看出,本文方法(三相水平集方法)的准确度高于传统水平集方法。超声图像复杂多样,对左心室分割结果的影响主要在两个方面,首先是图像的低信噪比,特别是腔内噪声比较大;其次是左心室边界模糊。多相位水平集在分时可保证心

室壁区域与其他区域独立,对于不同模糊程度的图像边界的分割效果较好,很大程度地避免了乳头肌及心室壁边缘噪声对后续分割的影响。二值图像处理在去除左心室腔内绝大部分噪声的同时保留了心室壁区域的信息,从而减小了噪声对线性拟合过程的影响。最后一步的曲线拟合通过对心室壁的采样再拟合操作保证了最终完整平滑的分割效果,同时也减小了图像结果的评价参数的差异度,从而提高了左心室分割的稳定性。

3.3.3 参数对结果的影响

如上所述,将左心室分割为三个部分,参数不合适时,分割结果不良。在三相水平集分割过程中,迭代次数决定着分割出的三个灰度信息的轮廓形状,如图 4(b)所示,后面的二值处理和线性拟合都基于此分割结果进行,最小二乘法中采样点的数量决定着分割曲线在心室内的贴合度。

图 5 所示为不同数量的采样点对线性拟合结果的影响。很容易发现,在采样点数量为 10 的情况下,拟合结果的曲线形状更接近于心脏左心室内轮廓形状,且曲线位置更贴近于内轮廓。此外,优化三相水平集、二值图像处理和线性拟合这三个步骤的参数不在本论文的讨论范围中。

4 结 论

提出用多相位水平集和曲线拟合的半自动方法对左心室超声图像进行分割。1)使用多相位水平集对超声左心室图像进行分割,该方法将超声心脏图像不同回声强度的区域分割成三个灰度强度;2)通过二值图像处理方法提取出左心室壁区域,并对图像中心室壁未连接的部分进行连通,同时对心室腔内噪声进行去除;3)使用曲线拟合方法对心室内壁进行准确拟合,实现左心室心内轮廓的分割。该算法通过多相位水平集及二值处理方法较好地实现了

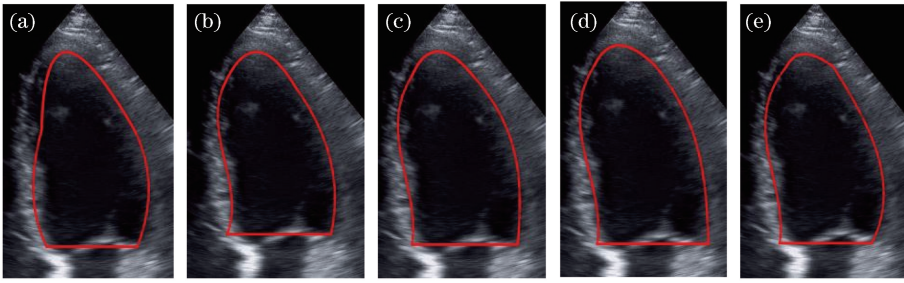


图5 不同数量采样点的线性拟合结果。(a) 5;(b) 10;(c) 15;(d) 20;(e) 30

Fig. 5 Linear fitting results for different numbers of sample points. (a) 5; (b) 10; (c) 15; (d) 20; (e) 30

心肌壁分割及左心室腔内去噪的目的,通过结合不同曲线拟合的优势使得对左心室内轮廓的拟合准确度较高。下一步的研究将重点放在左心室的全自动分割上,以在最大程度上提高医生的操作效率。

参 考 文 献

- [1] Pedrosa J, Queiros S, Bernard O, *et al.* Fast and fully automatic left ventricular segmentation and tracking in echocardiography using shape-based B-spline explicit active surfaces[J]. *IEEE Transactions on Medical Imaging*, 2017, 36(11): 2287-2296.
- [2] Pedrosa J, Barbosa D, Heyde B, *et al.* Left ventricular myocardial segmentation in 3-D ultrasound recordings: effect of different endocardial and epicardial coupling strategies [J]. *IEEE Transactions on Ultrasonics, Ferroelectrics, and Frequency Control*, 2017, 64(3): 525-536.
- [3] Almeida N, Friboulet D, Sarvari S I, *et al.* Left-atrial segmentation from 3-D ultrasound using B-spline explicit active surfaces with scale uncoupling [J]. *IEEE Transactions on Ultrasonics, Ferroelectrics, and Frequency Control*, 2016, 63(2): 212-221.
- [4] Barbosa D, Dietenbeck T, Schaerer J, *et al.* B-spline explicit active surfaces: an efficient framework for real-time 3-D region-based segmentation [J]. *IEEE Transactions on Image Processing*, 2012, 21(1): 241-251.
- [5] Queiros S, Papachristidis A, Barbosa D, *et al.* Aortic valve tract segmentation from 3D-TEE using shape-based B-spline explicit active surfaces [J]. *IEEE Transactions on Medical Imaging*, 2016, 35(9): 2015-2025.
- [6] Zhao Q H, Wang Y H, Gao X Y, *et al.* Filtering evaluation method of phase images based on smooth spline fitting[J]. *Acta Optica Sinica*, 2018, 38(8): 0815020.
- [7] Guo Y, Wang Y Y, Nie S Q, *et al.* Automatic segmentation of a fetal echocardiogram using modified active appearance models and sparse representation[J]. *IEEE Transactions on Biomedical Engineering*, 2014, 61(4): 1121-1133.
- [8] Schneider R J, Perrin D P, Vasilyev N V, *et al.* Mitral annulus segmentation from 3D ultrasound using graph cuts[J]. *IEEE Transactions on Medical Imaging*, 2010, 29(9): 1676-1687.
- [9] Carneiro G, Nascimento J C, Freitas A. The segmentation of the left ventricle of the heart from ultrasound data using deep learning architectures and derivative-based search methods [J]. *IEEE Transactions on Image Processing*, 2012, 21(3): 968-982.
- [10] Carneiro G, Nascimento J C. Combining multiple dynamic models and deep learning architectures for tracking the left ventricle endocardium in ultrasound data[J]. *IEEE Transactions on Pattern Analysis and Machine Intelligence*, 2013, 35(11): 2592-2607.
- [11] Bernard O, Lalande A, Zotti C, *et al.* Deep learning techniques for automatic MRI cardiac multi-structures segmentation and diagnosis: Is the problem solved? [J]. *IEEE Transactions on Medical Imaging*, 2018, 37(11): 2514-2525.
- [12] Avendi M R, Kheradvar A, Jafarkhani H. A combined deep-learning and deformable-model approach to fully automatic segmentation of the left ventricle in cardiac MRI[J]. *Medical Image Analysis*, 2016, 30: 108-119.
- [13] Tan L K, Liew Y M, Lim E, *et al.* Convolutional neural network regression for short-axis left ventricle segmentation in cardiac cine MR sequences [J]. *Medical Image Analysis*, 2017, 39: 78-86.

- [14] Xiao Y Z, Chen X D, Xu Y, *et al.* Real-time synthetic-aperture imaging algorithm for ultrasonic endoscopy based on coherence factor [J]. *Laser & Optoelectronics Progress*, 2019, 56(2): 021701.
肖禹泽, 陈晓冬, 徐勇, 等. 基于相干系数的实时超声内镜合成孔径成像算法 [J]. *激光与光电子学进展*, 2019, 56(2): 021701.
- [15] Khamis H, Shimoni S, Hagendorff A, *et al.* Optimization-based speckle tracking algorithm for left ventricle strain estimation: a feasibility study [J]. *IEEE Transactions on Ultrasonics, Ferroelectrics, and Frequency Control*, 2016, 63(8): 1093-1106.
- [16] Liu B, Zhao X, Hu C H, *et al.* Gesture recognition method of hand over face occlusion in color and depth images [J]. *Laser & Optoelectronics Progress*, 2016, 53(6): 061001.
刘斌, 赵兴, 胡春海, 等. 面向颜色深度图像手脸近距离遮挡的手势识别 [J]. *激光与光电子学进展*, 2016, 53(6): 061001.
- [17] Li C M, Huang R, Ding Z H, *et al.* A level set method for image segmentation in the presence of intensity inhomogeneities with application to MRI [J]. *IEEE Transactions on Image Processing*, 2011, 20(7): 2007-2016.
- [18] Yuan Y H, Ni D. Segmentation of the left ventricle myocardium in echocardiography based on T-Snake model [J]. *Journal of Biomedical Engineering Research*, 2013, 32(1): 7-11, 21.
袁艳红, 倪东. 基于 T-Snake 模型的超声左心室心肌分割方法的研究 [J]. *生物医学工程研究*, 2013, 32(1): 7-11, 21.