

| 病种或体征 | 毛周围角化症 | 毛囊性点状色素沉着 | 雀斑 | 黄褐斑 | 鱼鳞病 | 手足破裂 | 面部潮红 | 特发性点状白斑 | 面部色素减退斑 | 合计 |
|-------|--------|-----------|------|------|------|------|------|---------|---------|------|
| 例数 | 15 | 10 | 10 | 6 | 3 | 3 | 2 | 1 | 1 | 51 |
| 发生率% | 11.62 | 7.75 | 7.75 | 4.65 | 2.32 | 2.32 | 1.55 | 0.77 | 0.77 | 39.5 |

光后未见症状加剧。看来,似乎可以说,激光工作人员的皮肤基本上没有发生重要的病变,这和国外文献的报导也是一致的。当然,毕竟激光的广泛应用

时间还不长,比较客观的结论有待更长时间的观察和研究才能得出。

(广州医学院皮肤科教研组 冯惠明柳文治)

激光气化治疗排污装置

激光气化治疗时所产生的污水不仅妨碍手术视野,同时还会影响在场人员(医务人员及病者)的健康。因此,必须设法把污水排出室外。

现把我们近年来经过逐步改善而制成的激光气化治疗排污装置介绍如下。

装置分两个组成部分,一个是吸污装置,另一个是去污装置(过滤器)。前者是医务人员的防护措施;后者主要是防止污水对空间的污染。虽然一般激光气化治疗时所产生的污水,溢于室外大气后,其污染程度是极微的。但若不经过滤而散于室内则是一种难闻的臭气。因此,有过滤器装置还是应该的,有时还可按需要情况,在过滤器之前或后增设若干过滤器(瓶),比如在其后加设一清水瓶,以洗涤过滤出来的气体。

吸污气装置:我们分别设计为体表病灶气化吸污装置(如图1(a))和腔内(鼻腔、口腔、阴道)病灶气化吸污装置(如图1(b))。

图1(a)中的透明的有机玻璃罩(虚线表示)使病灶周围形成一个小空间,罩内有一管道可与吸污气管道连接,就能把局限于罩内的污水瞬即吸走,而不致外溢于室内或阻碍操作者视线。有机玻璃也可作为对二氧化碳激光的一种防护镜,例如防止激光气化时误碰到反光的金属器械而意外地反射入眼内或其它部位。

若遇腔内气化如阴道(治疗慢性宫颈炎)、口腔等,则采用图1(b)办法,在“刀头”前端套上金属吸管(虚线表示),与吸污气管连接,并于“刀头”管壁近错镜处开一小孔(直径约2毫米),当污水从腔道内(阴道本身就形成一个局限小空间)吸走时,小孔也同时进入空气,于是新进入的空气与污水一齐被吸走,那时小孔进入的空气流,起着空气幕的作用,

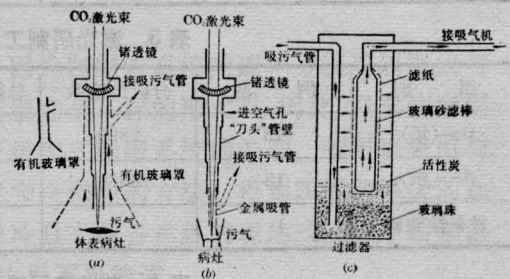


图1 激光气化治疗排污装置示意图

顶住污水冲至错镜的危险,从而防止对错镜的污染。操作完毕,应即清洁金属吸管内沾着的许多炭化污物(因污水经吸管时再被激光束炭化)。

去污装置:主要是个过滤器(我们用灭火筒改装),内有滤纸包裹的玻璃砂滤棒(制葡萄糖注射液时常用的滤棒),棒口有一管道与吸气机连接(我们用每秒吸气1000毫升的真空泵,也可用电动吸引器,其抽吸速率为30公升/分。若用每秒吸气2000毫升的真空泵则更理想)。另一吸污气管穿过筒壁直插入过滤器底部,使进入污水通过玻璃珠层广泛与玻璃珠周围的活性炭接触以便于除臭吸附。再经滤纸滤棒的过滤使污水逐步净化。我们做了个简单的测试:初时污水味臭难闻,试纸测得其pH值为10~12。经过滤器后,气体臭味消失,试纸测得pH值为5,也就是一般空气的pH值。

滤纸和活性炭可定期更换,滤棒可长期使用。门诊中我们用近80瓦功率的CO₂激光器气化治疗皮肤癌、慢性宫颈炎、慢性鼻炎、咽炎、浅在增殖性皮损灶等。由于采取上述自制的排污装置均取得良好的排污效果。

(广州中山医学院附属二院激光室 麦嘉乘)